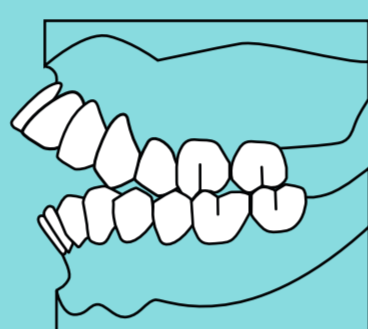




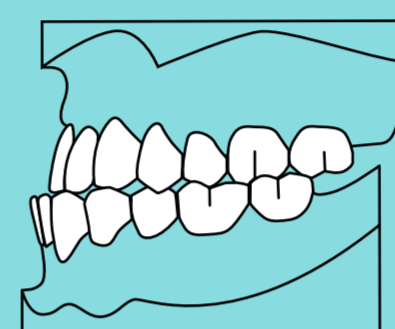
Troszczmy się o prawidłowy zgryz i dbajmy o mowę!

Wady zgryzu mogą zaburzać mowę, prowadzić do trudności w jedzeniu, zniekształcać symetrię twarzy, prowadzić do dyskomfortu psychicznego. Nielezione mogą być przyczyną próchnicy, urazów zębów, chorób przyzębia, uszkodzeń błony śluzowej warg i policzków, a także zaburzeń estetyki twarzy.

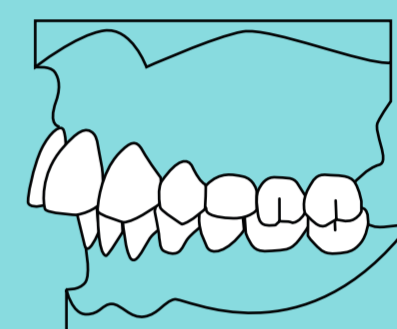
WYBRANE WADY ZGRYZU



zgryz otwarty



przodozgryz



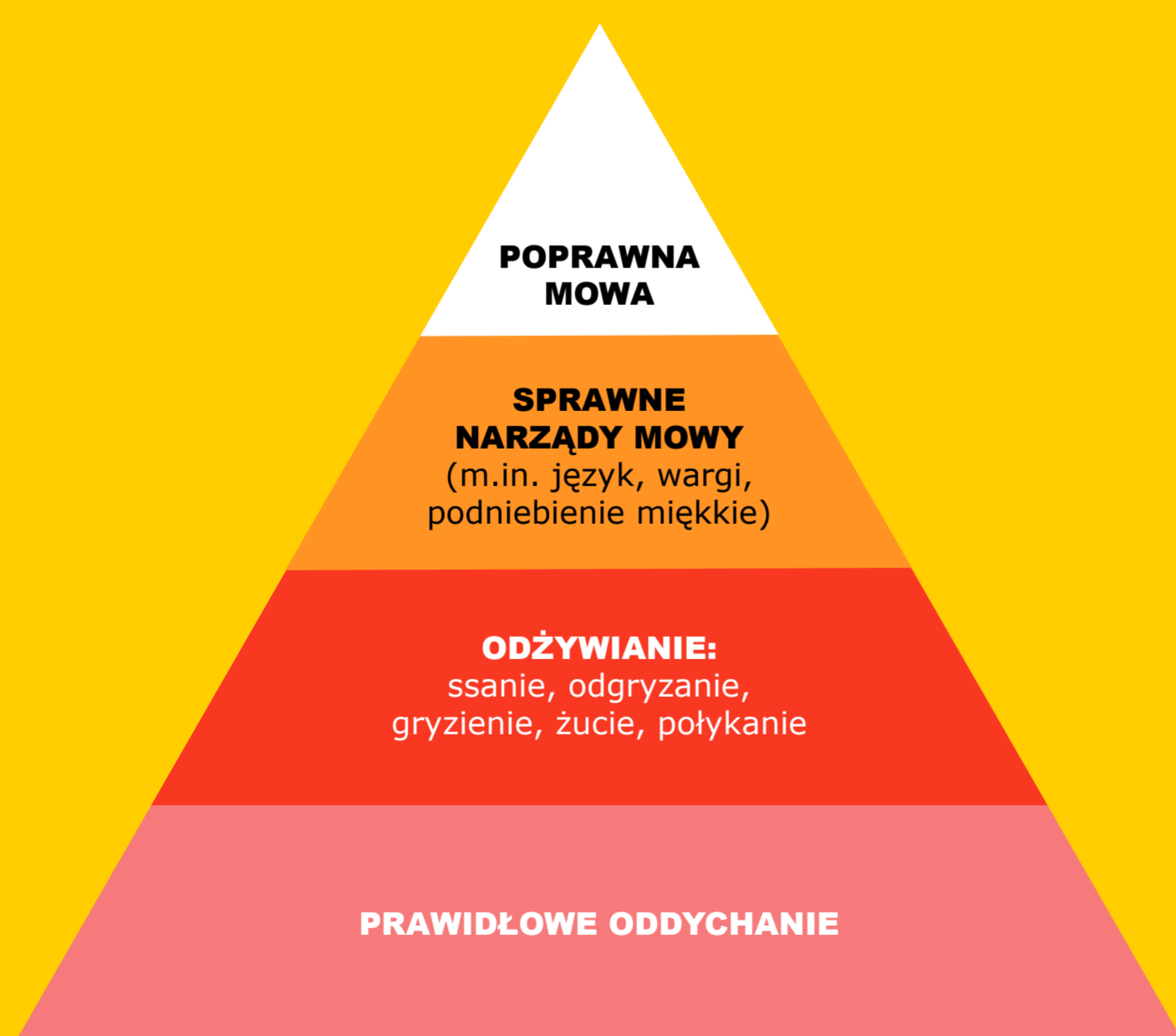
tyłozgryz

Przyczyny nabytych wad zgryzu:

- nawykowe ssanie smoczka, kciuka, warg, policzków,
- obgryzanie paznokci, przedmiotów, np. ołówka,
- nieprawidłowe nawyki żywieniowe:
 - zbyt długie picie z butelki ze smoczkiem,
 - używanie kubka niekapka, butelki z ustnikiem (filtrującej wodę),
 - nagminne podawanie rozdrobnionego pokarmu, np. zmiksowanej żywności,
- uporczywe manipulowanie językiem,
- zgrzytanie zębami,
- niewłaściwa pozycja w czasie snu lub karmienia,
- przetrwały niemowlęcy typ połykania,
- oddychanie przez usta,
- przerost migdałków,
- obniżone napięcie mięśniowe/wady postawy,
- przedwczesna utrata zębów mlecznych (próchnica, urazy).

80 % WADY NABYTE

20 % WADY GENETYCZNE itp.



PIRAMIDA ZALEŻNOŚCI WPŁYWAJĄCYCH NA PRAWIDŁOWĄ WYMOWĘ

Światowa Organizacja Zdrowia zaleca:

- karmienie niemowląt mlekiem matki do 6. miesiąca życia (bez dokarmiania innym pokarmem),
- kontynuowanie karmienia mlekiem matki do 2. roku życia, lecz uzupełnianie go inną żywnością.

Odruch ssania:

- pod koniec 6. miesiąca życia mija największa potrzeba ssania,
- do 2. roku życia odruch ssania powinien zaniknąć.

Polecamy naukę picia z:

- kubka lub butelki ze słomką, z której płyn nie wypływa podczas przechylenia,
- kubka otwartego (od około 6.-9. miesiąca życia).

Bibliografia:

Gibas-Dorna M., Adamczak-Ratajczak A., Kupsz J. (2012), *Korzyści karmienia piersią dla matki*, „Pediatria i Medycyna Rodzinna”, Vol. 8 (4), s. 370-374.

Konopska L. (2006), *Wymowa osób z wadą zgryzu*, Media Druk, Szczecin.

Wędrychowska-Szulc B. (2016), *Etiologia wad zgryzu*, [w:] I. Karłowska, red., *Zarys współczesnej ortodontji. Podręcznik dla studentów i lekarzy dentyków*, Wydawnictwo Lekarskie PZWZ, Warszawa, s. 59-72.

Opracowanie:

dr n. hum. logopeda Iwona Michalak-Widera
dr n. hum. logopeda Łucja Skrzypiec
dr n. med. lek. dentysta Karolina Szkodny

Korekta: Anna Chrostek

Opracowanie graficzne: Aleksandra Jandula-Jendrzok

Źródło zdjęcia: Freepik



NIEPUBLICZNA SPECJALNA SZKOŁA
PODSTAWOWA „ARKA NOEGO”
ul. Gromadzka 59, Katowice

www.fundacjaarkanoego.pl